ООО «белла-ДОН»

MATOSET

Торуньский Завод Перевязочных Материалов TZMO S.A. – европейский производитель высококачественной продукции медицинского назначения торговой марки matopat — предлагает вашему вниманию Matoset — наборы для проведения медицинских манипуляций и процедур.

Наборы Matoset представляют собой комбинацию стерильных изделий из марли, нетканого материала, синтетических материалов (кружки, лотки, инструменты одноразового применения), а также других элементов, используемых во время медицинских манипуляций и процедур (например, перчатки, маски и т. д.).

Изготовление, упаковка и стерилизация наборов представляет собой промышленный валидированный процесс, что означает:

- 100% гарантия микробной чистоты;
- минимизация риска заражения;
- срок годности наборов — 5 лет;
- гарантия стерильности до момента вскрытия единичной упаковки соответствует норме PN EN 556-1;
- качество подтверждено знаком CE, а также действующей Декларацией соответствия.

Наборы полностью готовы к использованию при медицинских манипуляциях и процедурах. Это означает, что нет необходимости комплектовать, упаковывать и стерилизовать наборы в больничных условиях, что сокращает время подготовки к процедуре.

Все наборы имеют этикетку типа TAG — это вид многочленной этикетки, которая состоит из основной части, на которой указывается подробное описание содержимого набора, а также двух самоклеящихся элементов, которые можно добавить в операционную документацию. На наклейках напечатан код изделия, номер LOT, срок годности, идентификация производителя)

Использование наборов Matoset — это снижение затрат на:

- Приобретение нестерильного материала;
- упаковку для стерилизации, вспомогательные материалы (тесты для стерилизации, этикетки), а также на сам процесс стерилизации;
- потребление электроэнергии, водоснабжения;
- Снижение отходов, так как набор используется полностью.

Комфорт работы:

- сокращает время подготовки к манипуляции (особенно важно в ситуациях быстрого реагированиях);
- облегчает процесс архивации;
- облегчает мониторинг использованных перевязочных материалов.

Наборы Matoset представлены в широком ассортименте:

- перевязочные наборы;
- процедурные наборы (для проведения гемодиализа, катетеризации мочевого пузыря, смены повязки, снятия швов и т. д.);
- хирургические наборы;
- наборы с инструментами;
- наборы салфеток (из марли, из нетканого материала).

Matoset в зависимости от состава могут применяться в амбулаториях, процедурных кабинетах, больничных отделениях, автомобилях скорой помощи, на месте ДТП, дома у больного и т. д.

Наборы Matoset упакованы в один стерилизационный пакет или, по желанию клиента, имеют двойную упаковку.

Matoset — это наиболее функциональная и экономичная форма соединения материалов и изделий, используемых в ЛПУ.

Более подробную информацию о наборах MATOSET можно получить в ООО «белла-ДОН» по тел.: (863) 203-74-74, или у медицинского представителя по моб. тел. +7-918-599-15-04.

РЕКЛАМА

ООО «ВИТА РОС»

Мы предлагаем продукцию наших партнеров по их ценам.

Мы готовы выполнить вашу заявку в кратчайший срок.

Мы успешно работаем на рынке поставщиков оборудования и расходных материалов для лабораторий с 1996 года.
ООО «ВИТА РОС» – официальный дистрибьютор таких известных российских компаний как ЗАО «Медико-биологический союз» (МБС), ЗАО «БиоХимМак», ЗАО «НПФ ДНК-Технология», ГНЦПМБ (Оболенск), ЗАО «Аналитика», НПО «Ренам», НПФ «Абрис+», ЗАО «ЭКОлаб», ЗАО «Фирма ГАЛЕН».

Мы предлагаем в широком ассортименте

- Лабораторное оборудование (приборы для ионоселективных исследований, приборы для биохимических исследований, оборудование для иммунологии, приборы для проточной цитометрии и нефелометрии, оборудование для электрофореза, оборудование для молекулярно-генетических исследований, оборудование и приборы для ПЦР-диагностики, приборы для гематологических исследований, приборы для коагулогии и общеклинических исследований, анализаторы глюкозы и лактозы, приборы для экспресс-диагностики, дозирующие устройства и наконечники, бактериологические анализаторы, общелабораторное оборудование)

- Наборы реагентов для биохимического анализа

- Тест-системы для иммуноферментного анализа

- Наборы, реагенты и расходные материалы для исследования системы гемостаза

- Наборы реагентов для ПЦР-диагностики

- Диагностические тест-полоски

- Цоликлоны для определения групп крови и резус-фактора

- Красители, индикаторы для гематологии, цитохимии, микробиологии

- Системы экспресс-контроля стерилизации и дезинфекции – индикаторы химические и биологические

- Сухие микробиологические питательные среды

- Диски с противомикробными препаратами

- Диагностические препараты для микробиологии – диагностикумы, сыворотки и др. (диагностика воздушно-капельных инфекций, диагностика кишечных инфекций, диагностика особо опасных инфекций, системы индикаторные для микробиологии, другие диагностические препараты)



- Вакуумные системы и лабораторный пластик

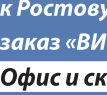

- Лабораторная посуда из стекла

Полный каталог предлагаемой продукции смотрите на нашем сайте ***www.vita-ros.ru***

Надеемся, что с целью экономии транспортных расходов организациям, расположенным ближе к Ростову-на-Дону, чем к Москве, С.-Петербургу, Новосибирску будет выгоднее отправить свой заказ «ВИТА РОС».

Офис и склад ООО «ВИТА РОС» расположены в центре Ростова-на-Дону – пер. Семашко, 117 б.

Отгрузка продукции осуществляется транспортными компаниями, почтой или самовывозом.

Мы с одинаковым вниманием относимся к нуждам небольших лабораторий и крупных медицинских центров

Контактные телефоны: (863) 234-04-31, 234-02-13, 234-03-63, 234-06-48, 234-04-74, 234-04-79
Электронная почта: info@vita-ros.ru, сайт www.vita-ros.ru

РЕКЛАМА

Новые возможности лечения и профилактики острых ишемических инсультов в Областном сосудистом центре

В. Л. Коробка, к.м.н., главный врач РОКБ; А. В. Хрипун, к.м.н., директор ОСЦ; М. В. Малеванный, к.м.н., зав. отделением рентгенохирургических методов диагностики и лечения №2; И. В. Кладова, к.м.н., зав. отделением острых нарушений мозгового кровообращения; Я. В. Куликовских, рентгенэндоваскулярный хирург отделения рентгенохирургических методов диагностики и лечения №2; Е. П. Фоменко, рентгенэндоваскулярный хирург отделения рентгенохирургических методов диагностики и лечения №2; С. С. Камынин, врач-невролог отделения острых нарушений мозгового кровообращения; Областной сосудистый центр ГБУ РО «Ростовская областная клиническая больница», г. Ростов-на-Дону

В индустриально развитых странах инсульт занимает первое место по инвалидизации, второе место — по деменции и третье место — по смертности населения (после острого инфаркта миокарда и онкологических заболеваний). В среднем, каждые 45 секунд в мире случается инсульт, и каждые 3—4 минуты от инсульта умирает 1 человек; 1 из 4 больных умирает в течение первого года после инсульта. Из переживших инсульт 30—50% пациентов не восстанавливают свою функциональную независимость в полной мере, а 15—30% навсегда остаются инвалидами. Более того, пережившие инсульт имеют в 10 раз больший риск повторного инсульта. По прогнозам Всемирной организации здравоохранения, к 2030 году инсульт, наравне с инфарктом миокарда, станет главной причиной заболеваемости населения в мире. Таким образом, инсульт является громадной финансовой и личностной нагрузкой на общество, а профилактика и лечение острых ишемических инсультов — одной из главных задач здравоохранения.

Около 80% всех ишемических инсультов являются следствием эмболии церебральных артерий, источником которой является сердце, аорта или сонные артерии. Приблизительно 20% ишемических инсультов обусловлено атеросклеротическим поражением экстракраниального отдела внутренних сонных артерий. Единственным патогенетическим методом лечения острого ишемического инсульта является восстановление церебрального кровотока посредством открытия окклюзированной артерии.

Возможности лечения острого ишемического инсульта ограничены временем — так называемым терапевтическим окном, в течение которого, выполнив вмешательство, можно остановить или существенно ограничить процесс гибели нервной ткани и тем самым полностью вылечить пациента или минимизировать последствия инсульта. Значение временного фактора при остром ишемическом инсульте ярко отражают следующие факты.

При острой окклюзии крупного сосуда пациент теряет:

- *за 1 час: 120 млн нейронов, 830 млрд синапсов, 714 км миелиновых волокон, что эквивалентно 3,6 годам жизни;*
- *каждую минуту: 1,9 млн нейронов, 14 млрд синапсов, 12 км миелиновых волокон, что эквивалентно 3,1 недели жизни.*

В настоящее время существуют следующие методики восстановления церебрального кровотока:

- *системный (внутривенный) тромболизис;*
- *рентгенэндоваскулярные методики:*
  - *селективный (внутриартериальный) тромболизис;*
  - *механическое удаление/разрушение тромба/эмбола (с помощью проводников, специальных петель, баллонов и т. д.);*
  - *аспирационная тромбэктомия;*
  - *ангиопластика;*
  - *стентирование;*
  - *временное эндоваскулярное шунтирование (стент-ретриверы);*
  - *мультимодальное (комбинированное) вмешательство.*

Терапевтические окна при лечении острого ишемического инсульта для вышеуказанных методик различны и составляют:

- *системный тромболизис — до 4,5 часов;*
- *внутриартериальный тромболизис — до 6 часов;*
- *механическая реканализация окклюзии — до 8 часов;*
- *свыше 8 часов — индивидуально на основании данных функциональной нейровизуализации (перфузионная КТ, диффузионно-взвешенная и перфузионная МРТ).*

В 1996 году в исследовании NINDS была продемонстрирована эффективность внутривенного тромболизиса при лечении острого ишемического инсульта в пределах терапевтического окна, что стало выдающимся событием и открыло новую эру в терапии этого грозного заболевания. Преимуществом системного тромболизиса является относительная простота применения и быстрое начало лечения, при этом не требуется какого-либо высокоспециализированного оборудования или технических навыков.

Однако системный тромболизис не стал панацеей в лечении острых ишемических инсультов. Узкое терапевтическое окно (4,5 часа) и большое количество противопоказаний не позволяют обеспечить данное патогенетическое лечение широкому кругу пациентов, и, как результат, по данным мировой литературы, системный тромболизис получают менее 10% пациентов с острым ишемическим инсультом. Более того, низкая эффективность при поражениях крупных церебральных артерий (10—30%), отсутствие стойкого эффекта (частота рецидива — до 40%), геморрагические осложнения, отсутствие эффекта при эмболии элементами атеросклеротической бляшки или вегетаций ограничивают эффективность системной тромболитической терапии.

Во всем мире все более широко применяются рентгенэндоваскулярные методы лечения острого ишемического инсульта. Данные вмешательства относятся к высокотехнологичным методам лечения и проводятся в условиях рентгеноперационной, при этом рентгенэндоваскулярный хирург воздействует через просвет церебральной артерии непосредственно на тромб/эмбол с целью восстановления кровообращения в головном мозге.

Рентгенэндоваскулярные методики характеризуются более широким терапевтическим окном (6—8 часов), а также малым количеством противопоказаний, что позволяет увеличить количественно и расширить географически число пациентов, которым может быть проведено лечение острого ишемического инсульта.

При селективном (внутриартериальном) тромболизисе тромболитический препарат вводится непосредственно в тромб, закрывающий сосуд мозга. При этом для создания высокой концентрации тромболитика в месте окклюзии требуется меньшая, чем при системном тромболизисе, доза, что позволяет выполнить более полную реканализацию с меньшей суммарной дозой тромболитика. Это в разы снижает риски геморрагических осложнений, включая кровоизлияние в головной мозг.

Механическое удаление, разрушение, аспирация тромба/эмбола может применяться как самостоятельное вмешательство при остром ишемическом инсульте, так и комбинированно с внутриартериальным тромболизисом. Механическая фрагментация сгустка увеличивает площадь его поверхности, доступную воздействию тромболитика, способствует притоку свежего плазминогена, который, в свою очередь, ускоряет процесс тромболизиса.

Имплантация стента или стент-ретривера (гибрида стента и устройства для удаления тромбов/эмболов) в зону окклюзии церебрального сосуда обеспечивает быстрое восстановление церебрального кровотока за счет сжатия тромба между стентом и сосудистой стенкой. Далее может последовать растворение тромба путем эндогенного или фармакологического тромболизиса.

Благодаря упомянутым выше особенностям, рентгенэндоваскулярные методики характеризуются высокими показателями реканализации (до 95%) вне зависимости от диаметра артерии, стойким клиническим результатом, низкой частотой геморрагических осложнений. Они эффективны при эмболии элементами атеросклеротической бляшки.

В Областном сосудистом центре (ОСЦ) ГБУ РО «РОКБ» активно применяется системная тромболитическая терапия вместе с рентгенэндоваскулярными вмешательствами при лечении пациентов с острыми нарушениями мозгового кровообращения. В составе ОСЦ функционирует отделение острых нарушений мозгового кровообращения, в котором оказывается экстренная помощь населению Ростова-на-Дону и Ростовской области, а также проводится активная первичная и вторичная профилактика ишемических инсультов. За время существования отделения в нем была оказана помощь более 5000 пациентов, выполнено 139 системных тромболизисов больным, госпитализированным в ОСЦ по скорой медицинской помощи в 4,5-часовое терапевтическое окно. Рентгенэндоваскулярные вмешательства проведены 46 пациентам с острым ишемическим инсультом в пределах 6-часового терапевтического окна (табл. 1).

Клинический случай

Ниже приведено клиническое наблюдение успешного рентгенэндоваскулярного вмешательства у пациентки с острым ишемическим инсультом.

Пациентка К., 41 год, была госпитализирована бригадой скорой помощи в отделение острых нарушений мозгового кровообращения ОСЦ ГБУ РО «РОКБ» 22.01.2014 г. с диагнозом: «острый ишемический инсульт в бассейне левой средней мозговой артерии» (СМА). На момент поступления у пациентки отмечалось нарушение сознания в виде оглушения, грубой моторной и сенсорной афазии, пареза взора вправо, правосторонней гемиплегии. Неврологический дефицит по шкале NIHSS составлял 21 балл. Из анамнеза стало известно, что неврологический дефицит появился внезапно на фоне полного благополучия за 4,5 часа до госпитализации в ОСЦ. После проведения КТ головного мозга, не выявившей наличия геморрагического инсульта или объемных образований, пациентка была напрямую доставлена в рентгеноперационную. Системный тромболизис не проводился по причине непопадания пациентки в 4,5-часовое терапевтическое окно.

При селективной ангиографии церебральных артерий у пациентки была выявлена тромботическая окклюзия левой средней мозговой артерии (рис. 1). В связи с отсутствием противопоказаний было принято решение о проведении пациентке селективного (внутриартериального) тромболизиса. Через микрокатетер в зону тромбоза средней мозговой артерии было селективно введено

Таблица 1

Характеристика рентгенэндоваскулярных вмешательств при остром ишемическом инсульте

Наименование	Количество (%)
Церебральный кровоток до рентгенэндоваскулярного вмешательства TICI-0 TICI-1	 44 (95,7%) 2 (4,3%)
Системный тромболизис до рентгенэндоваскулярного вмешательства	29 (63,0%)
Селективный (внутриартериальный) тромболизис, в том числе: Бриджинг-терапия (системный+селективный тромболизис) Монотерапия (только внутриартериальный тромболизис) Мультимодальное (фармакологическое+механическое воздействие)	44 (95,7%) 24 (52,2%) 5 (10,9%) 15 (32,6%)
Механическая тромбэкстракция	8 (17,4%)
Тромбаспирация	3 (6,5%)
Стентирование	16 (34,8%)
Комбинированная интервенция (сочетание разных эндоваскулярных методик)	16 (34,8%)

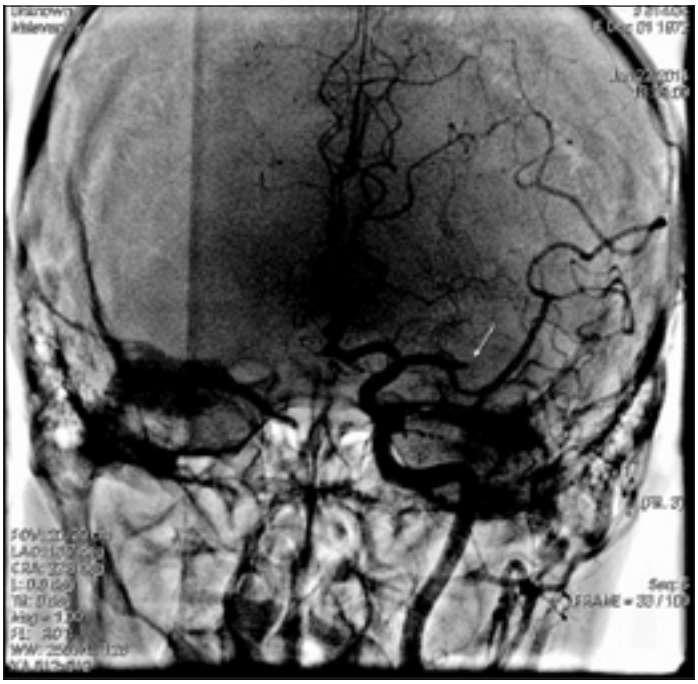

Рис. 1. Тромботическая окклюзия левой средней мозговой артерии (белая стрелка)

Рис. 2. Восстановление физиологичного антеградного кровотока по левой средней мозговой артерии (белая стрелка)

15 мг Актилизе (Boehringer Ingelheim, Germany). При контрольной ангиографии отмечено восстановление физиологичного антеградного кровотока по левой средней мозговой артерии (рис. 2). При этом уже на операционном столе у пациентки отмечался регресс неврологической симптоматики в виде появления движений в правой нижней конечности. Время операции составило 45 минут. От момента появления неврологического дефицита до восстановления церебрального кровотока прошло 5 часов 40 минут.

В динамике через 24 часа неврологический дефицит у пациентки составлял 16 баллов по шкале NIHSS, КТ головного мозга не показала геморрагических осложнений, однако в левой теменной области, распространяясь на подкорковые структуры левой гемисферы, визуализировалась зона пониженной плотности размерами 48х24,5 мм (рис. 3). В течение последующей недели клинически отмечалось улучшение в виде появления речи, движений в верхних и нижних конечностях, неврологический дефицит по NIHSS составил 7 баллов. На контрольной КТ от 31.01.2014 г. отмечалось уменьшение очага поражения головного мозга до 26х15,6 мм (рис. 4).

Пациентка самостоятельно осуществляет гигиенический уход, питание, присаживается в кровати, с посторонней помощью ходит по палате и отделению.

Большое значение в системе организации медицинской помощи при ишемических инсультах имеет первичная и вторичная профилактика острых нарушений мозгового кровообращения по ишемическому типу. Заключается она в выявлении и коррекции патологических состояний, являющихся причинами возникновения ишемических инсультов, основными из которых являются фибрилляция предсердий и атеросклеротическое сужение внутренних сонных артерий, питающих головной мозг. И если в случае мерцательной аритмии возможности ее коррекции представлены медикаментозной терапией, то атеросклеротическое поражение сонных артерий требует хирургического вмешательства.

В настоящее время существуют две равноценные методики хирургического лечения атеросклеротического поражения внутренних сонных артерий:

- *каротидная эндартерэктомия;*
- *стентирование сонных артерий.*

Однако если каротидная эндартерэктомия является открытым вмешательством под общим наркозом, сопровождающимся определенной хирургической травмой и требующим определенного реабилитационного срока, то стентирование проводится под местной анестезией через разрез 1—2 мм на бедре, является малотравматичным для пациента, не требует реабилитации и поэтому подходит для пожилых пациентов и больных с тяжелой сопутствующей патологией.

Стентирование сонных артерий относится к высокотехнологичным методам лечения и доступно для населения Ростовской области в ОСЦ ГБУ РО «РОКБ», где ежегодно выполняется порядка 150 таких вмешательств. За время работы в ОСЦ выполнены 620 рентгенэндоваскулярных вмешательств при ишемической болезни мозга с целью первичной и вторичной профилактики инсультов. По объемам стентирования внутренних сонных артерий ОСЦ входит в пятерку ведущих лечебных учреждений по стране.

Для первичной профилактики острых нарушений мозгового кровообращения у «здорового» пациента, но с сужением просвета одной или обеих внутренних сонных артерий (ВСА), большое значение имеет диагностика данной патологии посредством ультразвукового исследования брахицефальных артерий и, в меньшей степени, КТ-ангиографии и МР-ангиографии. Диагностированный стеноз ВСА позволяет своевременно выполнить стентирование и тем самым предотвратить ишемический инсульт. Здесь важна работа неврологов, кардиологов, сосудистых хирургов и других специалистов в выявлении факторов риска развития атеросклероза и создании низкого порога к скрининговому проведению ультразвукового исследования брахицефальных артерий при обследовании пациентов.

Рис. 3. Зона пониженной плотности размерами 48х24,5 мм в левой теменной области

Рис. 4. Контрольная КТ — уменьшение очага поражения головного мозга до 26х15,6 мм

Вторичная профилактика ишемического инсульта имеет особую актуальность, поскольку пациенты, перенесшие инсульт, имеют в 10 раз больший риск повторного инсульта. Риск развития повторного инсульта наиболее высок в ранние сроки после ишемического инсульта и достигает 37% в первую неделю. Сопоставимые риски имеют и пациенты с транзиторными ишемическими атаками. В данной ситуации на первое место выходит комплекс мер, направленных на быстрое выявление пациентов со стенотическими поражениями внутренних сонных артерий и выполнение данным пациентам каротидного стентирования в максимально короткие сроки от момента появления неврологического дефицита.

С этой целью в ОСЦ проводится отбор пациентов с острым ишемическим инсультом и транзиторными ишемическими атаками из стационаров города и области для рентгенэндоваскулярных вмешательств (стентирования) на внутренних сонных артериях посредством телемедицинских консультаций в режиме видеоконференции. Консультации по телемедицине проводятся в максимально короткие сроки после поступления больного с острым нарушением мозгового кровообращения в первичные сосудистые отделения и проведения ряда диагностических (КТ/МРТ, УЗ-триплексное сканирование брахицефальных артерий, ТКДС) и лечебных (селективный тромболизис) мероприятий.

Основными критериями отбора больных для перевода в ОСЦ с целью проведения каротидного стентирования в ранние сроки острого ишемического инсульта являются:

- *стеноз ипсилатеральной ВСА более 50%;*
- *3 балла и менее по шкале Ренкина;*
- *отсутствие ишемического очага или его небольшие размеры (до 3 см в диаметре) по данным КТ/МРТ;*
- *отсутствие геморрагических изменений в очаге по данным КТ/МРТ;*
- *отсутствие нарушений сознания.*

Как результат, в ходе проекта пациентам с острым ишемическим инсультом, попадающим под указанные критерии, стентирование ВСА выполнялось в максимально короткие сроки: 2—8 дней (медиана — 3 дня). Пациентам с ишемическим очагом более 3 см в диаметре (но без геморрагической трансформации) и/или 4—5 баллами по шкале Ренкина стентирование ВСА проводилось не ранее 14 дней после инсульта при условии восстановления функциональной независимости минимум до 3 баллов по шкале Ренкина (14—19 дней, медиана — 16 дней).

Данная тактика отбора пациентов на каротидное стентирование в ранние сроки острого ишемического инсульта по указанным критериям способствовала более быстрому регрессу неврологической симптоматики, частичному или полному восстановлению функциональной независимости пациентов.

Заключение

В последние годы возможности профилактики и лечения острых ишемических инсультов претерпели радикальные изменения в сторону увеличения доступности медицинской помощи, улучшения ее качества и результатов. Необходима концентрация специалистов на профилактике ишемического инсульта посредством выявления факторов риска и проведения скрининговых ультразвуковых исследований брахицефальных артерий. При оказании помощи в случае возникновения острого ишемического инсульта на первом месте стоит временной фактор, определяющий возможности лечения. Транспортировка пациентов в специализированные стационары в максимально короткие сроки позволит провести патогенетическую терапию и предотвратить инвалидизацию больного. Дальнейшее внедрение рентгенэндоваскулярных методов лечения острых ишемических инсультов, превращение их в рутинные вмешательства позволит существенно снизить летальность и степень инвалидизации населения от острого ишемического инсульта.