Клиническая оценка депрессии сегмента ST в грудных однополюсных отведениях у пациентов с нижним инфарктом миокарда

С.А. Сайганов, В.В. Гомонова***

** ГОУ ДПО "Санкт-Петербургская медицинская академия последипломного образования Минздравсоцразвития России"*

*** СПб ГУЗ "Городская Покровская больница"*

Для определения взаимосвязи между депрессией сегмента ST в грудных отведениях и возможной ишемией миокарда в инфарктнезависимой артерии обследовано 84 пациента с нижним инфарктом миокарда (51 больной с депрессией сегмента ST в грудных отведениях (группа А), 33 пациента без депрессии (группа Б)). В группе А чаще наблюдали многососудистое поражение сердца, были выявлены достоверно более низкие значения фракции выброса левого желудочка по сравнению с группой Б. Снижение фракции выброса в группе А происходило за счет расширения зоны нарушения локальной сократимости миокарда на сегменты передней и боковой стенок левого желудочка при многососудистом поражении коронарного русла. Более половины случаев депрессии сегмента ST в грудных отведениях при нижних инфарктах являются проявлением ишемии миокарда в бассейне левой коронарной артерии, а не реципрокными изменениями к элевации сегмента ST во II, III и aVF отведениях.

Ключевые слова: *инфаркт миокарда, депрессия сегмента ST, ишемия миокарда, ишемия на расстоянии.*

ВВЕДЕНИЕ

Реципрокные депрессии сегмента ST при остром инфаркте миокарда были описаны в 1945 г. Wolferth C.C., и до сих пор нет однозначного отношения к этим электрокардиографическим проявлениям [1]. Часть исследователей считает, что изменения сегмента ST в грудных отведениях, противоположных зоне заднего инфаркта, являются отражением тех электрокардиографических отклонений, которые можно зарегистрировать в дополнительных грудных отведениях со спины (V_7–V_9), и расценивает это явление как электрический феномен, не представляющий клинической важности [2]. По мнению других авторов, реципрокные депрессии сегмента ST отражают ишемию миокарда при фиксированных стенозах или коронарных спазмах в бассейне левой коронарной артерии на фоне острого инфаркта миокарда нижней стенки левого желудочка (ЛЖ) [3–5].

С.А. Сайганов – к.м.н., доцент кафедры кардиологии им. М.С. Кушаковского, ученый секретарь ГОУ ДПО СПбМАПО Минздравсоцразвития РФ. В.В. Гомонова – врач-кардиолог 1-го кардиологического отделения СПб ГУЗ "Городская Покровская больница".

Адрес для корреспонденции: *191015 г. Санкт-Петербург, ул. Кирочная, д. 41, СПбМАПО, отдел ученого и диссертационных советов. Сайганов Сергей Анатольевич. Тел.: (812) 303-50-00 (доб. 1220). E-mail: sergey.sayganov@spbmapo.ru ssayganov@peterstar.ru*

В зависимости от того, как расценивать депрессии сегмента ST в однополюсных прекардиальных отведениях, зависит тактика дальнейшего лечения больных. Если депрессии являются проявлением ишемии в инфарктнезависимой артерии, то при их появлении в ближайшие сроки после инфаркта миокарда необходимо ставить вопрос о коронарографии с целью определения показаний для реваскуляризации.

Целью нашего исследования было оценить значимость депрессии в грудных отведениях при нижних инфарктах миокарда в диагностике ишемии в инфарктнезависимой артерии путем сравнения данных электрокардиографии, эхокардиографии и коронарной ангиографии.

МАТЕРИАЛ И МЕТОДЫ ИССЛЕДОВАНИЯ

Исследование проходило на базе отделения реанимации и интенсивной терапии СПб ГУЗ "Городская Покровская больница". Были обследованы 84 пациента с инфарктом миокарда нижней локализации с зубцом Q. Все они были доставлены в стационар в первые сутки заболевания со стойкой элевацией сегмента ST во II, III и aVF отведениях и не имели инфаркта миокарда в анамнезе. Больные были разбиты на 2 группы: А и Б. Группа А состояла из 51 человека (27 мужчин и 24 женщины) с депрессией сегмента ST в грудных отведениях 1,5 мм и более. Средний возраст больных составил 63,1 ± 1,4 года. В группу Б вошли 33 пациента (14 мужчин и 19 женщин) без депрессии сегмента ST в грудных отведениях или с депрессией менее 1,5 мм. Средний возраст больных был 60,6 ± 1,5 года.

Всем больным в первые сутки заболевания выполняли эхокардиографическое исследование. При эхокардиографии в М-режиме в продольном парастернальном сечении оценивали конечный диастолический размер (КДР) ЛЖ. Фракцию выброса (ФВ) рассчитывали в В-режиме методом Симпсона. Для оценки кинетики миокарда в различных участках определяли индекс локальной сократимости (ИЛС) и площадь миокарда с нарушенной кинетикой. Для определения ИЛС использовали деление ЛЖ на 16 сегментов: по 6 сегментов на уровне кольца митрального клапана и на уровне папиллярных мышц и 4 апикальных сегмента. Каждый сегмент оценивали по его кинетике: 1 – нормальная сократимость, 2 – гипокинезия, 3 – акинезия, 4 – дискинезия. ИЛС определяли как отношение суммы всех оценок сегментов к общему количеству сегментов. Чем выше ИЛС, тем больше нарушение сократимости миокарда. Площадь миокарда с нарушенной кинетикой определяли как процентное отношение числа сегментов миокарда ЛЖ с нарушенной кинетикой к общему числу сегментов.

Коронарную ангиографию выполняли или в первые сутки заболевания перед первичной коронарной баллонной ангиопластикой, или в течение 14 дней от начала заболевания, но не ранее чем на 4-е сутки.

Клинически оценивали класс острой сердечной недостаточности по классификации Killip [6].

Для статистической обработки данных исследования определяли средние величины (M) и стандартную ошибку средних (m). Сравнение средних величин проводили с использованием t-критерия Стьюдента. Анализ частоты появления признаков проводили методом χ^2. Различия считали достоверными при $p \leqslant 0,05$.

РЕЗУЛЬТАТЫ ИССЛЕДОВАНИЯ

Данные ультразвуковой диагностики сердца показали более обширную зону нарушений локальной сократимости миокарда у пациентов с депрессией сегмента ST в однополюсных отведениях. В группе А площадь миокарда с нарушенной кинетикой была равна в среднем 45,3 ± 2,2%, тогда как в группе Б данный показатель был меньше и составил 35,1 ± 1,9% ($p < 0,05$). Соответственно, и ИЛС был выше в группе больных с депрессией сегмента ST в грудных отведениях. Средние цифры ИЛС в группе А были равны 1,90 ± 0,04 против 1,70 ± 0,03 в группа Б ($p < 0,05$). Интересен тот факт, что площадь пораженного миокарда в группе А в сравнении с группой Б увеличивалась за счет появления у 28 (54,9%) больных группы А нарушения локальной сократимости в сегментах передней и боковой стенок ЛЖ.

Показатели систолической функции ЛЖ были хуже у больных с депрессией сегмента ST в грудных отведениях. ФВ

ЛЖ в группе А в среднем была равна 36,0 ± 1,5%. В группе больных без депрессии сегмента ST в грудных отведениях аналогичный показатель был больше со средним значением 48,1 ± 1,7% ($p < 0,05$). Размер ЛЖ в группах существенно не отличался. Значения КДР ЛЖ в группах А и Б составили в среднем 54,4 ± 0,6 мм и 52,7 ± 0,8 мм ($p > 0,05$).

Контрастирование коронарных артерий выявило, что больные в группе А чаще имели многососудистое поражение коронарного русла. Стенозы коронарных артерий 90% просвета и более выявлены у 31 человека группы А, что составило 60,8%. Подобные поражения коронарных артерий в группе Б встречались значительно реже и были выявлены только у 8 (24,2%) человек ($p < 0,05$).

Анализ данных коронарографии и эхокардиографии в группе А показал, что нарушение кинетики миокарда межжелудочковой перегородки, передней и боковой стенок ЛЖ было у больных, имеющих наиболее значимое поражение в бассейне инфарктнезависимой артерии. Все 28 пациентов с выявленным нарушением локальной сократимости миокарда бассейна левой коронарной артерии имели стенозы левой коронарной артерии 90% и более.

Клиническая картина заболевания в группах А и Б также имела отличия. У пациентов группы А чаще были проявления острой левожелудочковой недостаточности. Острую сердечную недостаточность II класса по Killip и выше наблюдали у 32 пациентов группы А (62,7%) и только у 10 больных группы Б (30,3%) ($p < 0,05$). Причем учащение случаев острой сердечной недостаточности в группе А происходило за счет III и IV классов по Killip (таблица). В группе Б, в отличие от пациентов группы А, чаще были проявления острой правожелудочковой недостаточности при вовлечении в процесс поражения правого желудочка (у 5 (15,2%) пациентов группы Б против 2 (3,9%) больных группы А) ($p < 0,05$). Также в группе Б чаще регистрировали электрокардиографические проявления инфаркта миокарда правого желудочка. Элевация сегмента ST в правых грудных отведениях (V_{3R}, V_{4R}) регистрировалась у 9 (27,3%) человек группы Б и у 6 (11,8%) человек группы А ($p < 0,05$).

Сравнение электрокардиограмм в группе А показало, что пациенты со стенозами в бассейне левой коронарной артерии 90% просвета и более имеют депрессию, по форме не повторяющую элевацию сегмента ST во II, III и aVF отведениях, а характеризующуюся более горизонтальным видом (рис. 1). Подобные изменения сегмента ST наблюдали у 26 (83,9%) пациентов с многососудистым поражением. Кроме того, для больных с многососудистым поражением характерным было распространение депрессии сегмента ST на левые грудные отведения без уменьшения их амплитуды менее чем 1,5 мм. В таких случаях депрессия была более стойкая и сохранялась при уменьшении элевации во II, III и aVF отведениях.

У пациентов без многососудистого поражения коронарных артерий депрессии ST в грудных отведениях являлись зеркальным отражением элеваций в отведениях II, III и aVF. Они, как правило, наблюдались в правых грудных отведениях, или их амплитуда в отведениях V_4–V_6 значительно уменьшалась (рис. 2). В динамике с уменьшением элевации в отведениях, характеризующих нижнюю стенку ЛЖ, у этих пациентов уменьшалась и исчезала депрессия ST в грудных отведениях.

Тяжесть острой сердечной недостаточности по классификации Killip в группах больных А и Б

Класс острой сердечной недостаточности по Killip	Группа А (абсолютное и относительное (%) количество)	Группа Б (абсолютное и относительное (%) количество)
II	9 (17,6)	6 (20,0)
III	17 (33,3)	4 (13,3)*
IV	6 (11,8)	0*
Всего	32 (62,7)	10 (30,3)*

Примечание: * – достоверность различий между показателями в группах больных А и Б при $p < 0,05$.

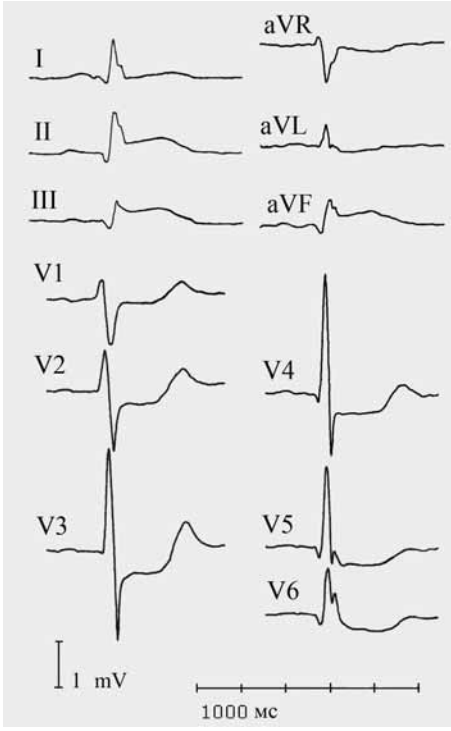

Рис. 1. Электрокардиограмма больного С., 64 лет. Депрессия сегмента ST в грудных отведениях. Депрессия по форме горизонтальная. Несмотря на некоторое уменьшение амплитуды к левым грудным отведениям, в отведениях V_5 и V_6 депрессия сегмента ST составляет более 1,5 мм.

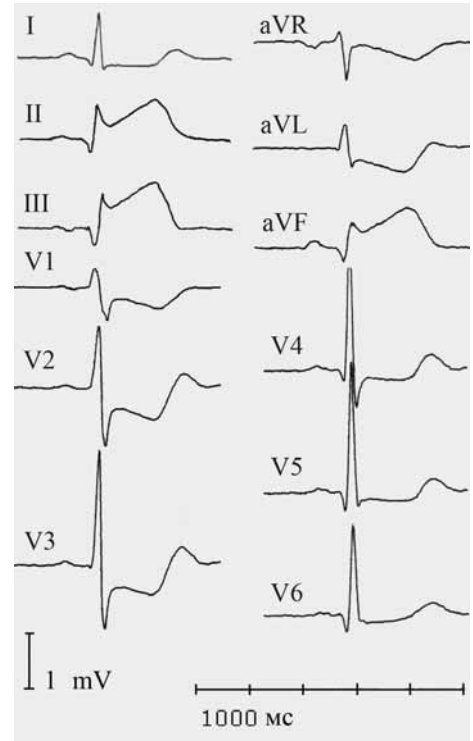

Рис. 2. Электрокардиограмма больного К., 57 лет. Депрессия сегмента ST в грудных отведениях повторяет форму элевации во II, III и aVF отведениях. Амплитуда депрессии резко уменьшается в левых грудных отведениях и в отведениях V_5 и V_6 становится менее 1,5 мм.

ОБСУЖДЕНИЕ

Наше исследование показало, что у 54,9% больных депрессии сегмента ST в грудных отведениях являются проявлениями ишемии миокарда в бассейне инфарктнезависимой артерии. Это подтверждает данные некоторых исследователей о том, что появление депрессий сегмента ST является недоброкачественным признаком. У таких больных выявлены неблагоприятные ранний и отсроченный прогнозы: выше смертность в течение первого месяца от инфаркта миокарда, в течение первого года чаще наблюдаются эпизоды нестабильной стенокардии, повторных инфарктов и операций (аортокоронарное шунтирование) [5, 7–10]. Также отмечено более частое появление депрессий сегмента ST в однополюсных отведениях у больных с многососудистым поражением коронарных артерий [10].

Сочетание у больных группы А более частого появления тяжелых стенозов в бассейне левой коронарной артерии с участками нарушения локальной сократимости миокарда в переднебоковых отделах ЛЖ свидетельствует о том, что депрессии сегмента ST в грудных отведениях при инфарктах миокарда нижней локализации часто являются проявлением ишемии миокарда в участках, кровоснабжаемых инфарктнезависимой артерией.

Более частое появление случаев острой сердечной недостаточности и более тяжелое ее течение у пациентов с депрессиями ST в грудных отведениях вытекают из более обширной зоны нарушения локальной сократимости и более высоких значений ИЛС у пациентов данной группы. Зона с нарушенной кинетикой миокарда у больных группы А увеличивалась за счет нарушения локальной сократимости миокарда в бассейне левой коронарной артерии. Такое возможно в случаях многососудистого поражения коронарных артерий при нали-

чии развитого коллатерального кровотока. При этом окклюзия правой коронарной артерии прекращает доступ крови не только к сегментам нижней стенки ЛЖ, но и значительно обедняет коллатеральный кровоток в области миокарда, перфузия которого осуществляется из левой коронарной артерии. Такое обеднение кровотока вкупе с компенсаторно повышенной нагрузкой на жизнеспособный миокард вызывает дефицит кислорода и развитие ишемии в зоне инфарктнезависимой артерии. Нарушение перфузии миокарда в течение длительного времени может приводить к станнированию большого объема миокарда, что в итоге является причиной нарушения систолической и диастолической функций сердца и, как следствие, развития острой сердечной недостаточности [9]. Известно, что выраженная дисфункция ЛЖ может ухудшать отдаленный прогноз при инфаркте миокарда [8, 10–12]. Учитывая данное обстоятельство, появление депрессий сегмента ST в грудных отведениях может служить показанием к направлению пациента на реваскуляризацию в ближайшие после инфаркта миокарда сроки.

Schuster E.H., Bulkley B.H. (1981) при исследовании депрессий сегмента ST в грудных отведениях у пациентов с нижними инфарктами миокарда установили, что больные с сохраняющимися более 48 ч депрессиями сегмента ST в однополюсных отведениях имеют неблагоприятный прогноз [11]. Появилось понятие “ишемия на расстоянии” (*ischemia at a distance*) – ишемия, при которой электрокардиографические изменения возникают в зоне, отдаленной от зоны острого инфаркта миокарда, то есть в зоне инфарктнезависимой артерии [12]. При многососудистом поражении коронарных артерий отмечено более частое появление депрессий сегмента ST в левых грудных отведениях [10].

Данные нашего исследования установили, что характерной особенностью депрессий сегмента ST при ишемии миокарда в бассейне инфарктнезависимой артерии является отсутствие динамики этих депрессий в зависимости от снижения элевации в отведениях, характеризующих нижнюю стенку ЛЖ. Такие изменения сегмента ST в грудных отведениях трудно назвать реципрокными. Скорее, это самостоятельные изменения, отражающие ишемию миокарда в переднеперегородочном, переднем или боковом сегментах ЛЖ. Более того, у пациентов с наличием многососудистого поражения коронарных артерий в группе А депрессии сегмента ST в грудных отведениях по конфигурации были более горизонтальными и часто распространялись на левые грудные отведения без существенного изменения амплитуды. Подобные изменения были не характерны для больных без признаков ишемии на расстоянии.

Отсутствие депрессий сегмента ST, особенно в правых грудных отведениях, в группе Б у пациентов с инфарктом миокарда правого желудочка может быть связано с нивелированием вектора реципрокных или ишемических изменений, приводящих к депрессии ST, вектором повреждения правого желудочка. При обширной зоне поражения правого желудочка на электрокардиограмме может быть элевация сегмента ST в правых грудных отведениях V_1 и V_2. В таких случаях при сложении разнонаправленных векторов повреждения правого желудочка и реципрокных изменений или ишемии в правых грудных отведениях сегмент ST регистрируется на изолинии, или наблюдаются его небольшие депрессии.

ВЫВОДЫ

1. Более чем в 50% случаях депрессия сегмента ST в грудных отведениях у пациентов с нижними инфарктами миокарда со стойкой элевацией сегмента ST является проявлением ишемии миокарда в бассейне левой коронарной артерии у больных с многососудистым поражением сердца.

2. Ишемия в инфарктнезависимой артерии отягощает течение инфаркта миокарда более частым развитием явлений острой левожелудочковой недостаточности за счет расширения площади миокарда с нарушенной кинетикой в бассейне левой коронарной артерии.

3. Для ишемии на расстоянии характерны горизонтальные депрессии сегмента ST, не повторяющие форму элевации в отведениях, характеризующих нижнюю стенку ЛЖ и не изменяющиеся при динамике сегмента ST во II, III и aVF отведениях.

Издательство ВИДАР ОБЪЯВЛЯЕТ ПОДПИСКУ

Книга содержит большое количество таблиц и схем по всем основным разделам эхокардиографии. Пособие предназначено как для начинающих специалистов ультразвуковой и функциональной диагностики, так и для специалистов со стажем, кардиологов, студентов медицинских вузов.

Цель пособия – как можно более доступно представить сложный гемодинамический материал, поскольку эхокардиография – это по большому счету физика–гидравлика, и недопонимание предмета может повлечь за собой грубые ошибки диагностики.

Оглавление

Глава 1. Нормальная анатомия и физиология сердца.

Глава 2. Стандартные эхокардиографические позиции.

Глава 3. Допплерэхокардиография в норме.

Глава 4. Стандартные эхокардиографические измерения и нормативы.

Глава 5. Расчеты для оценки функции желудочков.

Глава 6. Малые аномалии развития сердца.

Глава 7. Патология митрального клапана. Митральная регургитация и митральный стеноз. Способы оценки. Пролабирование митрального клапана.

Глава 8. Патология аортального клапана. Аортальная регургитация и аортальный стеноз. Способы оценки.

Глава 9. Патология трикуспидального клапана и клапана легочной артерии. Трикуспидальная регургитация и трикуспидальный стеноз. Легочная регургитация и стеноз клапана легочной артерии. Способы оценки.

Глава 10. Легочная гипертензия. Способы оценки давления в правых отделах сердца.

Глава 11. Ишемическая болезнь сердца и ее осложнения.

Глава 12. Дилатационная, гипертрофическая и рестриктивная кардиомиопатии. Изменения сердца на фоне ряда заболеваний.

Глава 13. Патология перикарда и плевры.

Глава 14. Патология аорты.

Глава 15. Объемные образования сердца и средостения. Инфекционный эндокардит и его осложнения.

Глава 16. Протезированные клапаны сердца.

Глава 17. Врожденные пороки сердца у взрослых.

Глава 18. Дифференциальная диагностика в эхокардиографии.

Глава 19. Правила написания эхокардиографического заключения.

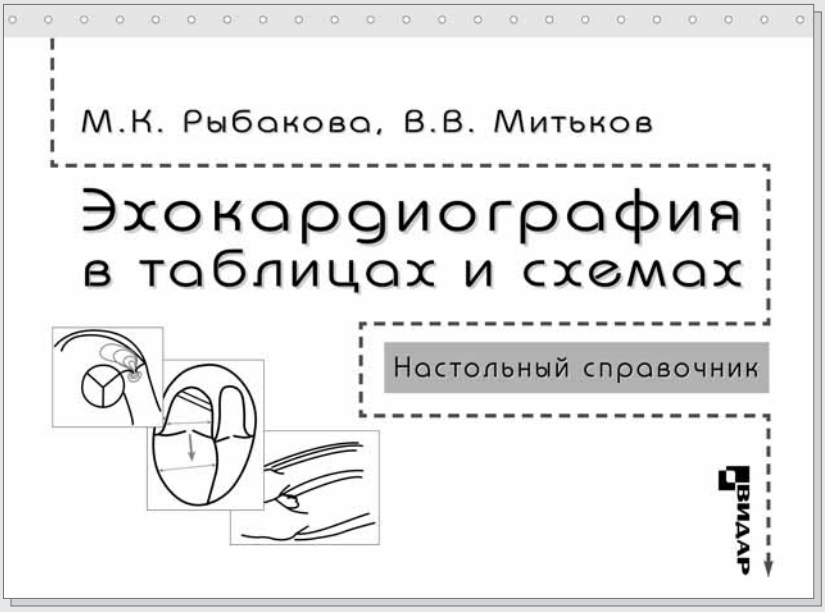



Выход в свет – 4 кв. 2010 г.

www.vidar.ru

СПИСОК ЛИТЕРАТУРЫ

1. Dewhurst N.G., Muir A.L. Clinical significance of "reciprocal" S-T segment depression in acute myocardial infarction. Relative contributions of infarct size and ischemia at a distance // Am. J. Med. 1985. V. 78. № 5. P. 765–770.
2. Tabbalat R.A., Haft J.I. Are reciprocal changes a consequence of "ischemia at a distance" or merely a benign electric phenomenon? A PTCA study // Am. Heart J. 1993. V. 126. № 1. P. 95–103.
3. Rodriguez J., Figueras J., Barrabes J. Severe spontaneous coronary spasm of a non-infarct related artery during an acute myocardial infarction // Int. J. Cardiol. 2001. V. 78. № 1. P. 97–99.
4. Schuster E.H., Bulkley B.H. Ischemia at a distance after acute myocardial infarction: a cause of early postinfarction angina // Circulation. 1980. V. 62. № 3. P. 509–515.
5. Naccarella F.F., Weintraub W.S., Agarwal J.B., Helfant R.H. Evaluation of "ischemia at a distance": effects of coronary occlusion on a remote area of left ventricle // Am. J. Cardiol. 1984. V. 54. № 7. P. 869–874.
6. Killip T. 3rd, Kimball J.T. Treatment of myocardial infarction in a coronary care unit. A two year experience with 250 patients // Am. J. Cardiol. 1967. V. 20. № 4. P. 457–464.
7. Brymer J.F., Khaja F., Marzilli M., Goldstein S. "Ischemia at a distance" during intermittent coronary artery occlusion: a coronary anatomic explanation // J. Am. Coll. Cardiol. 1985. V. 6. № 1. P. 41–48.
8. Ганелина И.Е. Острый инфаркт миокарда. Основные осложнения // Атеросклероз коронарных артерий и ишемическая болезни сердца / Под ред. Ганелиной И.Е. СПб.: Наука, 2004. С. 248–265.
9. Kurum T., Oztekin E., Ozcelik F. et al. Predictive value of admission electrocardiogram for multivessel disease in acute anterior and anterior-inferior myocardial infarction // Ann. Noninvasive Electrocardiol. 2002. V. 7. № 4. P. 369–373.
10. Birnbaum Y., Wagner G.S., Barbash G.I. et al. Correlation of angiographic findings and right (V1 to V3) versus left (V4 to V6) precordial ST-segment depression in inferior wall acute myocardial infarction // Am. J. Cardiol. 1999. V. 83. № 2. P. 143–148.
11. Schuster E.H., Bulkley B.H. Early post-infarction angina. Ischemia at a distance and ischemia in the infarct zone // N. Engl. J. Med. 1981. V. 305. № 19. P. 1101–1105.
12. Gomez J.F., Zareba W., Moss A.J. et al. Prognostic value of location and type of myocardial infarction in the setting of advanced left ventricular dysfunction // Am. J. Cardiol. 2007. V. 99. № 5. P. 642–646.

The Clinical Evaluation of ST-segment Depression in Unipolar Chest Leads at Patients with the Inferior Myocardial Infarction

S.A. Sayganov and V.V. Gomonova

A total of 84 patients with the inferior myocardial infarction (51 patients with the ST-segment depression in the chest leads (group A) and 33 patients without depression (group B)) were examined with the purpose to determine the connection between the ST-segment depression in the chest leads and probable myocardial ischemia of non-infarct-related artery. The multivessel heart damage was observed more in the group A. The left ventricular ejection fraction was significantly lower comparing with the group B (due to the expanding the zone of disordered myocardial local contractility to the segments of the anterior and lateral left ventricular walls in the multivessel coronary blood flow damage). More than half of the ST-segment depression cases in the chest leads with the inferior infarctions were the manifestations of the myocardial ischemia in the left coronary artery rather than reciprocal changes of ST-segment elevation in II, III, and aVF leads.

Key words: *myocardial infarction, ST-segment depression, myocardial ischemia, and ischemia at a distance.*